RG Skulder av barn

Endring siden forrige versjon

Forlenget gyldighet til 10.12.2027 uten endringer i dokumentet.

Sammenligningsbilde

Kontralateral side kun på forespørsel fra henviser etter konferering med radiolog, eller på forespørsel fra radiolog.

Indikasjon	Smerteutredning, skade, kontroll	*Front AP, Transscapulær Side (y-bilde)*

FRONT AP		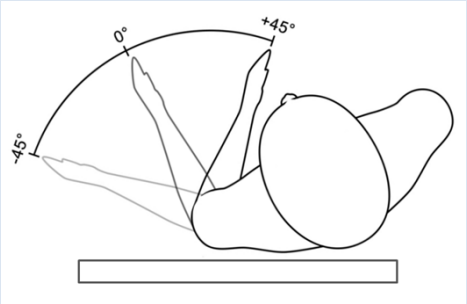
INFORMASJON		
POSISJONERING	Pasienten skrås ca. 35-45° med frisk side fra detektor. Aktuell sides scapula parallelt med detektor. Armen innadrotert som +45° (se illustrasjon).	
SENTRERING	Midt i glenohumerale ledd, ca.5cm medialt og inferiort for skulderens ytre avgrensing (avhengig av pasientstørrelse).	
STRÅLERETNING	15-20° cranio-caudal	
BILDEKRITERIER	Fossa glenoidalis fremstilles uten overprojisering av caput humeri. Inkluder 1/3 av humerus og 1/2 laterale del av scapula, og scapulas øvre avgrensing.	
KOMMENTAR		
TRANSSCAPULÆR SIDE (y-bilde)	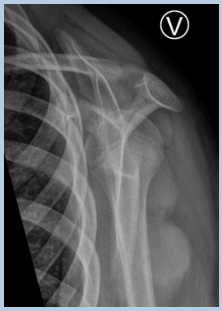	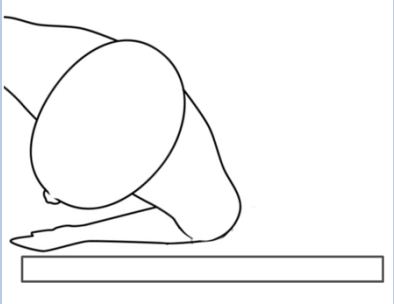
INFORMASJON		
POSISJONERING	I PA skrås pasienten 20-40° med frisk side ut fra detektor. Armen innadrotert som på «FRONT AP».	
SENTRERING	På scapula i høyde med caput humeri, ca.5-6cm inferiort for skulderens øvre avgrensing (avhengig av pasientstørrelse).	
STRÅLERETNING	0°	
BILDEKRITERIER	Scapula i rett side. Caput humeri sentrert på fossa glenoidalis. Humerus følger costas ytterkant, overprojisert av hele scapula. Inkluder hele scapula og 1/3 av humerus.	
KOMMENTAR		

Referanser

-

Vedlegg

Slutt på Prosedyre